EUROPEAN ACADEMIC RESEARCH
Vol. VIII, Issue 10/ January 2021

Impact Factor: 3.4546 (UIF)
DRJI Value: 5.9 (B+)

ISSN 2286-4822
www.euacademic.org

Tratamento endovascular do pseudoaneurisma de Artéria Temporal Superficial[1]

QUEISE DA COSTA CETTOLIN[2]
Hospital Geral Roberto Santos (HGRS)
Departamento de Hemodinâmica / Radioclinic, Salvador – Bahia, Brasil
Hospital Geral do Estado (HGE)
Serviço de Cirurgia Vascular. Salvador - Bahia, Brasil
VICTOR NUNES SALES DE MELO[3]
ANDRÉ GOYANNA PINHEIRO SILVA[4]
MARIANA LEMOS DE ARGÔLO[5]
RENATA CAIRES SAMPAIO[6]
Hospital Geral Roberto Santos (HGRS)
Departamento de Hemodinâmica / Radioclinic, Salvador – Bahia, Brasil
ANDRÉ PINHEIRO RIBEIRO ALVES[7]
Hospital Geral Roberto Santos (HGRS)
Departamento de Hemodinâmica / Radioclinic, Salvador – Bahia, Brasil
Hospital Geral do Estado (HGE)
Serviço de Cirurgia Vascular. Salvador - Bahia, Brasil
MARCELO CAMARDELLI CORDEIRO[8]
Hospital Geral do Estado (HGE)
Serviço de Cirurgia Vascular. Salvador - Bahia, Brasil
FELIPE MEDEIROS LUDUVICE[9]
HUMBERTO ÁLVARO GONÇALVES DOS SANTOS[10]
GUSTAVO SANTOS DOMINGUES[11]
Hospital Geral Roberto Santos (HGRS)
Departamento de Hemodinâmica / Radioclinic, Salvador – Bahia, Brasil

Resumo

A Artéria Temporal Superficial (ATS) é vulnerável a lesões traumáticas na face por sua localização anatômica. O

[1]**Endovascular Treatment of the Superficial Temporal Artery Pseudoaneurysm**

[2] Cirurgiã Vascular com Área de Atuação em Angiorradiologia e Cirurgia Endovascular no Hospital Geral Roberto Santos/Radioclinic, Salvador-Bahia, Brasil. Especialista em Cirurgia Vascular pela Sociedade Brasileira de Angiologia e Cirurgia Vascular (SBACV).

[3] Cirurgião Vascular e Endovascular no Hospital Geral Roberto Santos/Radioclinic, Salvador-Bahia, Brasil. Cirurgião Vascular do Hospital Santa Izabel, Salvador-Bahia, Brasil.

[4] Radiologista intervencionista do Hospital Geral Roberto Santos/Radioclinic, Salvador-Bahia, Brasil. Doutor em ciências médicas (área de atuação Radiologia) pela Faculdade de Medicina da Universidade de São Paulo, FMUSP. Especialista em Neurorradiologia Terapêutica pelo CBR e Sociedade Brasileira de Neurorradiologia Diagnóstica e Terapêutica – SBNRDT.

[5] Cirurgiã Vascular com Área de Atuação em Angiorradiologia e Cirurgia Endovascular no Hospital Geral Roberto Santos/Radioclinic, Salvador-Bahia, Brasil. Especialista em Cirurgia Vascular pela Sociedade Brasileira de Angiologia e Cirurgia Vascular (SBACV).

[6] Cirurgiã Vascular com Área de Atuação em Angiorradiologia e Cirurgia Endovascular no Hospital Geral Roberto Santos/Radioclinic, Salvador-Bahia, Brasil. Especialista em Cirurgia Vascular pela Sociedade Brasileira de Angiologia e Cirurgia Vascular (SBACV).

[7] Coordenador do programa de Estágio e Residência médica em Angiorradiologia e Cirurgia Endovascular do Hospital Geral Roberto Santos/Radioclinic, Salvador-Bahia, Brasil. Especialista em Cirurgia Vascular, Angiorradiologia e Cirurgia Endovascular pela Sociedade Brasileira de Angiologia e Cirurgia Vascular (SBACV).

[8] Coordenador do serviço de Cirurgia Vascular do Hospital Geral do Estado, Salvador-Bahia, Brasil. Especialista em Angiologia e Cirurgia Vascular pela Sociedade Brasileira de Angiologia e Cirurgia Vascular (SBACV).

[9] Cirurgião Vascular com Área de Atuação em Angiorradiologia e Cirurgia Endovascular no Hospital Geral Roberto Santos/Radioclinic, Salvador-Bahia, Brasil. Especialista em Cirurgia Vascular pela Sociedade Brasileira de Angiologia e Cirurgia Vascular (SBACV).

[10] Radiologista Intervencionista do Hospital Geral Roberto Santos/Radioclinic, Salvador-Bahia, Brasil. Título de Especialista em Radiologia Intervencionista e Membro Titular da Sociedade Brasileira de Radiologia Intervencionista e Cirurgia Endovascular (SOBRICE).

[11] Coordenador Médico do Serviço de Hemodinâmica do Hospital Geral Roberto Santos/Radioclinic, Salvador-Bahia, Brasil. Título de Especialista em Radiologia Intervencionista e Membro Titular da Sociedade Brasileira de Radiologia Intervencionista e Cirurgia Endovascular (SOBRICE).

pseudoaneurisma da ATS geralmente ocorre por trauma contuso e seu tratamento é necessário pelo risco de ruptura, além dos sintomas e deformidades. Os autores descrevem relato de caso de pseudoaneurisma de ATS proximal em face à direita (topografia de parótida), após trauma, em que foi realizada embolização endovascular, utilizando molas. Os pseudoaneurismas de ATS são raros e a suspeita decorre de história de trauma facial recente, associada ao exame físico. O tratamento cirúrgico é a escolha, porém complicações como lesões neurológicas são possíveis. A abordagem endovascular é factível, eficaz e menos invasiva, com menor taxa de complicações, especialmente em porções mais proximais do vaso, de difícil acesso cirúrgico e maior risco de lesões iatrogênicas.

Palavras-chave: Embolização; Artérias Temporais; Pseudoaneurisma; Trauma Craniocerebral

Abstract

The Superficial Temporal Artery (STA) is vulnerable to traumatic blunt injury in face. The STA pseudoaneurysms are rare and the treatment is necessary due to the risk of rupture in addition to symptoms and facial deformities. The authors describe a case of STA pseudoaneurysm secondary to a blunt trauma in face (parotid topography) in which endovascular embolization were performed using coils. STA pseudoaneurysms are rare and the suspicion stems from a history of recent facial trauma associated with physical examination. Surgical treatment is the actual choice, but complications such as neurological lesions are possible. The endovascular approach is a feasible, effective and less invasive intervention with a lower rate of complications, especially in lesions in the proximal portions of the vessel, in wich the open repair has a difficult surgical access and a higher risk of iatrogenic lesions.

Keywords: Embolization, Therapeutic; Temporal Arteries; Pseudoaneurysm; Craniocerebral Trauma

INTRODUÇÃO

A Artéria Temporal Superficial é um dos ramos terminais da Artéria Carótida Externa e representa um dos vasos faciais mais vulneráveis a lesões traumáticas devido a sua localização anatômica exposta na região anterolateral da face.[1,2] O pseudoaneurisma dessa artéria consiste em lesão rara, em sua maioria decorrente de trauma craniofacial contuso, em homens jovens e o seu tratamento é necessário, especialmente pelo elevado risco de ruptura e sangramento, além de provocar sintomas neurológicos compressivos e deformidades faciais.[1,2,3] A abordagem endovascular é opção factível, além de pouco invasiva e tem se tornado uma das principais escolhas terapêuticas nestes casos.[4,5]

DESCRIÇÃO DO CASO

Paciente 38 anos, sexo masculino, história de trauma contuso em face à direita, há cerca de 30 dias, com evolução para abaulamento pulsátil em região posterior a ângulo da mandíbula e pré-auricular direita (Figura 1). Eco-Doppler cervical mostrava imagem de pseudoaneurisma. Angiotomografia computadorizada caracterizou pseudoaneurisma de artéria temporal superficial direita, com colo de 0,3 cm, na topografia do lobo superficial da parótida direita, com componente parcialmente trombosado, medindo total de 2,6 x 2,4cm (Figura 2). Paciente submetido a arteriografia seletiva (Figura 3) que confirmou lesão parcial em porção proximal (zigomática) da Artéria Temporal Superficial com segmento distal pérvio e pseudoaneurisma medindo 24x20mm. Procedida embolização de Artéria Temporal Superficial Direita com seis unidades de molas revestidas por hidrogel (*Azur*®), em segmentos proximal e distal à lesão identificada. Arteriografia de controle imediata não evidenciava mais opacificação do pseudoaneurisma (Figura 4). Eco-Doppler de controle no segundo dia pós-operatório mostrava ausência de fluxo em hematoma na região.

Figura 1. Imagens evidenciando abaulamento em região de ângulo da mandíbula à direita.

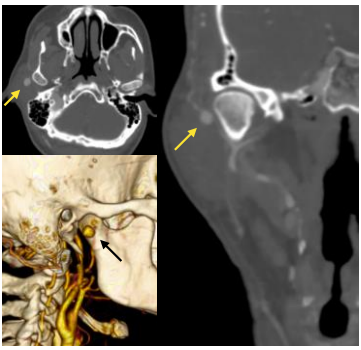

Figura 2. Imagens de AngioTomografia Computadorizada em cortes axial e coronal, além de reconstrução 3D, evidenciando pseudoaneurisma de Artéria Temporal Superficial Direita

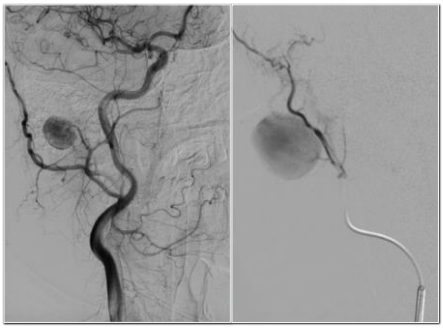

Figura 3. Arteriografia seletiva evidenciando pseudoaneurisma de Artéria Temporal Superficial Direita, em porção zigomática.

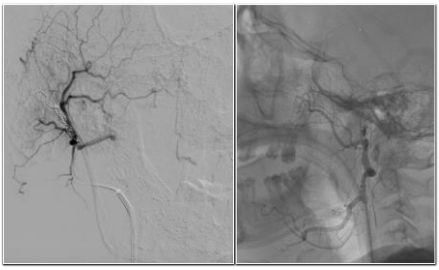

Figura 4. Imagem de controle após embolização de Artéria Temporal Superficial (antes e após lesão da mesma), evidenciando tratamento do pseudoaneurisma, sem opacificação do memso.

DISCUSSÃO

Os pseudoaneurismas de Artéria Temporal superficial são raros e a suspeita decorre de história recente de trauma facial (geralmente 2-6 semanas), associada ao exame físico com abaulamento pulsátil.[4,6] O diagnóstico pode ser realizado com Eco-Doppler (imagem em "*yin-yang*") e melhor caracterizado com angiotomografia computadorizada ou arteriografia (atual padrão-ouro).[7] O tratamento pode ser conservador[8], com compressão manual[7] ou injeção ecoguiada de trombina[9], especialmente nos casos em que o quadro clínico de gravidade do paciente não permitem abordagem mais invasiva, porém com uma taxa de falha significativa.[10] A cirurgia convencional, com ligadura proximal e distal do vaso e exérese da tumoração, é a terapêutica de escolha atual, pois trata a lesão vascular e remove a tumoração deformante.[5,11,12] Complicações cirúrgicas como lesões neurológicas (nervo facial) e da glândula parótida são descritas e trouxeram a necessidade de novas terapias pouco agressivas.[4,13, 14] A abordagem endovascular com embolização arterial surgiu como opção eficaz e menos invasiva, especialmente em segmentos mais proximais do vaso, de difícil acesso cirúrgico e maior risco de lesões iatrogênicas,[4,5,13] como o caso apresentado. É necessário suporte com ambiente de hemodinâmica além de material apropriado disponível para viabilizar o tratamento, como microcateteres e molas.[13]

O pseudoaneurisma de Artéria Temporal Superficial é complicação rara do trauma facial, contuso na maioria dos casos, e é necessária intervenção pelos riscos envolvidos. O tratamento endovascular é uma opção factível, menos invasiva e eficaz, especialmente em locais de acesso cirúrgico difícil, com bons resultados e menor taxa de complicações.

REFERÊNCIAS

1. Peick AL, Nichols WR, Curtis JJ, Silver D. Aneurysms and pseudoaneurysms of the superficial temporal artery caused by trauma. J Vasc Surg. 1988; 8(5):606-10.
2. Stapleton CJ, Fusco MR, Thomas AJ, Levy EI, Ogilvyl CS. Traumatic pseudoaneurysms of the superficial temporal artery: Case series, anatomy, and multidisciplinary treatment considerations. J Clin Neurosci. 2014.
3. Pourdanesh F, Salehian M, Dehghan P, Dehghani N, Dehghani S. Pseudoaneurysm of the superficial temporal artery following penetrating trauma. J Craniofac Surg. 2013; 24(4): e334-e337.
4. Kim SW, Jong Kim E, Sung KY, Kim JT, Kim YH. Treatment protocol of traumatic pseudoaneurysm of the superficial temporal artery. J Craniofac Surg. 2013; 24(1):295-298.
5. Hong JT, Lee SW, Ihn YK, et al. Traumatic pseudoaneurysm of the superficial temporal artery treated by endovascular coil embolization. Surg Neurol. 2006; 66(1):86-88.
6. Ayling O, Martin A, Roche-Nagle G. Primary Repair of a Traumatic Superficial Temporal Artery Pseudoaneurysm: Case Report and Literature Review. Vasc Endovascular Surg. 2014; 48(4):346-348.
7. Walker MT, Liu BP, Salehi SA, Badve S, Batjer HH. Superficial temporal artery pseudoaneurysms: diagnosis and preoperative planning with CT angiography. AJNR Am J Neuroradiol. 2003; 24(1):147-150.
8. Grasso RF, Quattrocchi CC, Crucitti P, Carboni G, Coppola R, Zobel BB. Superficial temporal artery pseudoaneurysm: a conservative approach in a critically ill patient. Cardiovasc Intervent Radiol, 2007; 30:286-288.
9. Mann GS, Heran MK. Percutaneous thrombin embolization of a post-traumatic superficial temporal artery pseudoaneurysm. Pediatr Radiol. 2007; 37:578-580.
10. Marovic, P, Manohar, P, Tsan C. Traumatic pseudoaneurysm of the superficial temporal artery. ANZ Journal of Surgery. 2011; 81(1-2), 88–89.
11. Khandelwal P, Akkara F, Dhupar V, Louis A. Traumatic pseudoaneurysm of the superficial temporal artery. Natl J Maxillofac Surg. 2018; 9:74-77.
12. Miyamotto M, Evangelista MS, Granella VH, Angelo BZ, Marciniak BM, Hennig PH et al. Pseudoaneurisma da artéria temporal superficial: relato de três casos. J Vasc Bras. 2018; 17(1):76-80.

13. Cvetic VZ, Radmili O, Lukic B, Colic M, Davidovic L. Endovascular Treatment of Traumatic Pseudoaneurysm of the Superficial Temporal Artery. Vasc Endovascular Surg. 2016; 50(3):171-4.
14. Buckspan RJ, Rees RS. Aneurysm of the superficial temporal artery presenting as a parotid mass. Plast Reconstr Surg. 1986; 78(4):515-7.